

Fogorvosi és Szájsebészeti Bt., Pécs

Retineált felső maradó szemfog kombinált kezelése

Esetismertetés

DR. ÜRMÖSI JÁNOS, DR. OLÁH TIBOR

A maradó felső szemfog retentiója irodalmi adatok szerint, gyakoriság tekintetében, a bölcsességfogretentió után a második leggyakoribb fejlődési anomália. Szerzők egy 17 éves leány betegen a bal felső maradó szemfog retentióját diagnosztizálták. A fiatal betegnek főleg esztétikai zavart okozott a 23 fog előtörésének elmaradása okozta foghiány, és határozott kérése volt a visszamaradt szemfoggal történő foghiány kezelés. A szerzők a klinikai és radiológiai vizsgálatok alapján kombinált szájsebészeti-orthodontiai kezelési tervet készítettek, melyet a beteg és a szülők örömmel elfogadtak. A szerzők a kombinált kezelés egyes lépéseinek leírása által és a kezeléssel elért eredmények ábráinak bemutatásán keresztül ismertetik az elért jó esztétikai és funkcionális eredményt.

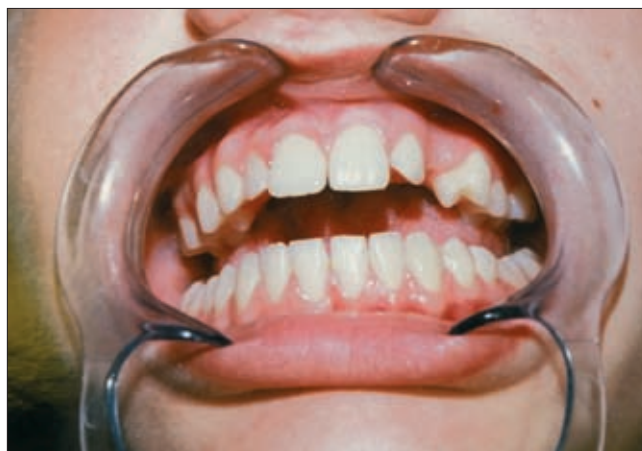Kulcsszavak: retineált felső maradó szemfog, kezelési terv, kombinált szájsebészeti-orthodontiai kezelés, esetismertetés

Bevezetés

A maradó felső szemfog retentió a fogváltás patológiás jelenségéhez tartozik és az Angel I. osztályú anomáliák közé sorolandó [2]. Irodalmi adatok szerint gyakoriság tekintetében a maradó felső szemfog retentió a második leggyakoribb fogfejlődési anomália [9, 14]. A népesség körében szerzői adatok szerint [3, 4] 1%–2,1% között van az előfordulás. A nemek szerinti megoszlást vizsgálva *Sinkovits és Polczer* [10] iskoláskorúak körében 1,65%-ban lányoknál, míg 1,52%-ban fiúknál talált szemfog retentiót. *Rózsa és mtsai* [9] által diagnosztizált 101 szemfog-retenciós esetet vizsgálva a nemek szerinti megoszlást 55:46-nak találta (lányokon gyakoribb volt). Ugyanakkor *Schopf* [11] 5,6%-ban fiúknál, míg 4,1%-ban lányoknál talált felső szemfog-retentiót. A bal és jobb oldali előfordulás tekintetében a szerzők [7,9] nem észleltek jelentős különbséget. Az esetek többségében a palatinalis elhelyezkedés a gyakoribb [9], saját esetünk is ezt a megjelenési formát mutatta. *Orosz* [8] a retentióban maradt fogak koronája körül gyakran cystát és nagyfokú csontresorptiót talált, esetünkben cysta kialakulását mi is észleltük. A fogak retentióját előidéző okokat több szerző is vizsgálta, és általános, valamint helyi tényezőket észleltek, így örökletes, endokrinzavarok, D-vitaminhiány, szabálytalan csírahelyzet, fogváltás zavara, fogívszűkület vagy fogcsíra-hiány fordult elő oki tényezőként [1, 6, 5, 8, 11]. Betegünk esetében semmilyen oki tényezőként szereplő eltérést nem észleltünk, a családi anamnézis is negatív volt.

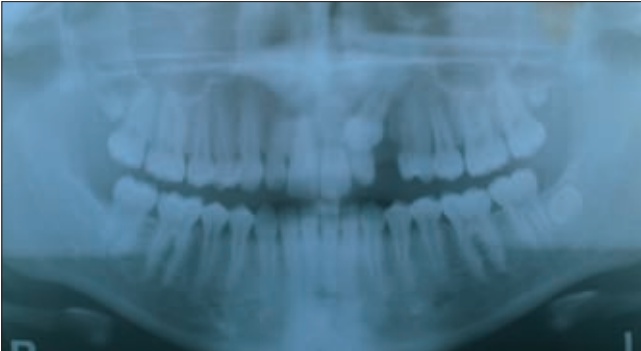Esetismertetés

A 17 éves leány bal felső maradó szemfog retentiója okozta foghiány miatt kereste fel szájsebészetünket. A beteg elmondta, hogy kezelése céljából több fogorvost keresett meg, akiknek hídpótlási javaslatait nem fogadta el. Esztétikai szempontokra hivatkozva a beteg kifejezett kérése volt az állcsontban maradt szemfog sorba állítása. A hiánynak megfelelően palatinalisan félbabnyi, kemény tapintatú, fájdalomtalan duzzanatot észleltünk. Az 1. ábra a bal felső szemfog helyhiányát mutatja, mely hiány elegendő helyet kínált a retentióban maradt szemfog sorba állításához. A 2. ábra a kezelés előtt készült panoráma röntgenfelvételt mutatja, melyen tengelyeltéréssel, palatinalis helyzetben, a 21, 22 fogak

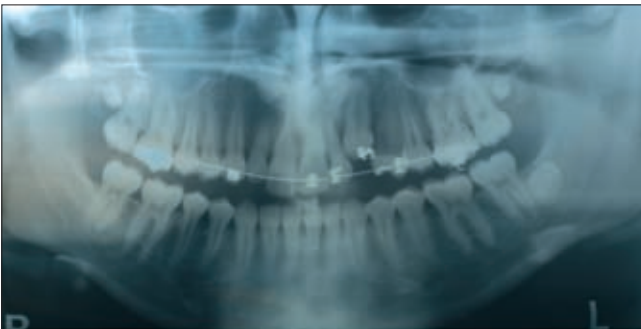


I. ábra. A retentióban maradt bal felső szemfog helyhiánya

mögött látható az előtörésben visszamaradt szemfog. A fog koronája körül éles szélű cysta volt észlelhető. A klinikai, radiológiai és orvosi laboratóriumi vizsgálatok után kombinált szájsebészeti-orthodontiai kezelési tervet készítettünk, melyet a beteg és a szülők is elfogadtak. Először a 16–26 fogakra rögzített fogszabályozó készüléket helyeztünk fel. A nikkel–titánium öt-

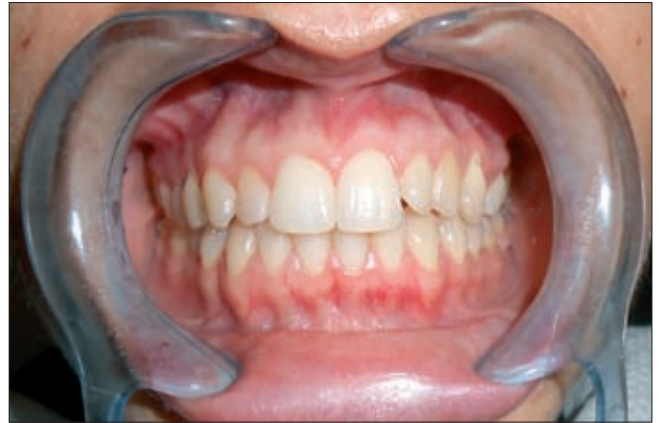

2. ábra. A 23 fog retentiója tengelyeltéréssel, palatinális helyzetben

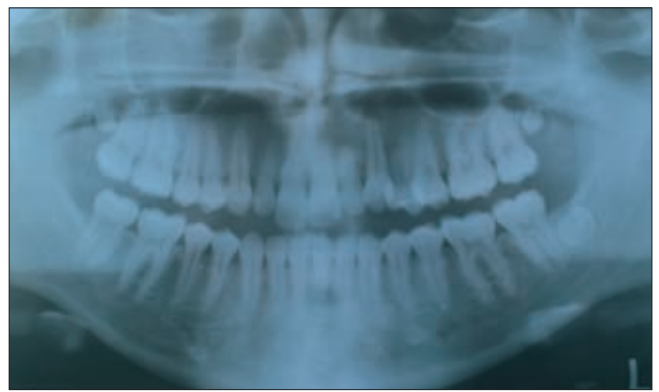

3. ábra. A retineált szemfog drót-elasztikus összekötése a fogszabályozó készülékkel

vözetből készült, négyzet átmérőjű előreformált ívet a 16–26 fogakra gyűrűkkel, a kisörlőkre és a frontfogakra zárrakkal rögzítettük. Majd a palatinális felszínen a 22 fog vonalában tapintott duzzanat felett, a gingíva szélétől 1 centiméterrel cranialis irányba 2 cm-es ív alakú metszésből mucoperiostealis lebenyt mobilizáltunk. Az így előtűnt csontdudoron corticalis csontablakot készítettünk, melyen keresztül látótérbe került a retineált szemfog koronai része. A fog koronai részére Smart Bond orthodontiai nedves ragasztóval gombocskát ragasztottunk, és azt drótligatúrával összeköttöttük a 23 helyhiány felett átívelő fogszabályozó készülék ívével, mely kapcsolatot a 3. ábra mutatja. A kezelés első részében a tengelyeltérés korrigálásával egy időben a fog palatinális helyzetéből buccalis irányba történő elmozdítást, az alveolaris csontozaton keresztül való átjutást, a buccalis felszínen való előtörést segítettük elő. Ez hat hónapig tartott. A buccalis erupció után következett a szemfog sorba állítása és occlusióba történő beszabályozása, mely 2 hónapot vett igénybe. A 8 hónapig tartó kombinált szájsebészeti-orthodontiai



4. ábra. A helyére került 23 fog occlusióban



5. ábra. A sorba állított fog panoráma röntgenfelvétele

kezeléssel jó esztétikai és funkcionális eredményt sikerült elérni, melyet a beteg és a szülei egyaránt megelégedéssel fogadtak (4. ábra). Az 5. ábra a helyére került szemfog panoráma röntgenfelvételét mutatja. A rögzített fogszabályozó készülékkel történő kezelés után a retentiós, Hawley akrilátlemez viselése 2 évig tartott.

Megbeszélés

Szerzők egy bal felső retineált szemfog sikeres kombinált szájsebészeti orthodontiai kezelését ismertetik. A felső szemfog retentió irodalmi adatok szerint előfordulhat egy vagy kétoldalt [9]. A jobb és bal oldali előfordulás között nincs jelentős különbség. Ritkán előfordul, a kétoldali együttes szemfog retentió is, *Rózsa és mtsai* [9] anyagukban a kétoldali előfordulást 1,88%-ban észlelték. A szemfog retentiós esetek gyógyítására a leggyakoribb eljárás a szájsebészeti-orthodontiai kombinált kezelés, de a retineált fog elhelyezkedésétől függően a felső praemolaris eltávolítása is sikert eredményezhet, spontán rendeződéssel vagy orthodontiai kezeléssel [9]. *Schwenzer és Grimm* [13] szerint a szemfog transzplantáció is eredményesen alkalmazható eljárás, ha jó vérellátású alveolaris területre történik az átültetés. Szerzők esetükben kombinált kezelést alkal-

maztak, mely jó esztétikai és funkcionális eredményt hozott. Tapasztalatuk szerint e kezelés biztonságos eljárás a retineált felső szemfog gyógyításában. Esetünket azért tartottuk közzé érdekesnek, mert követendő példája a fogorvostudomány különböző szakterületeinek együttműködésére.

Irodalom

- DÉNES J, TARJÁN I: *Etiológia. Öröklött és szerzett anomáliák*, in DÉNES J, GÁBRIS K, HIDASI GY, TARJÁN I. (szerk.): *Gyermekfogászat és fogszabályozás*. Semmelweis, Budapest, 2004; 156–168.
- DOMOKOS GY: *Angle I. osztályú anomáliák*, in DÉNES J, GÁBRIS K, HIDASI GY, TARJÁN I. (szerk.): *Gyermekfogászat és fogszabályozás*. Semmelweis, Budapest, 2004; 277–286.
- FREY EA: *Ein Beitrag zur Vererbung der pathologischen Eruption und Retention des oberen Eckzahnes*. Med Diss, Würzburg, 1938.
- JACOBS SG: Localization of unerupted maxillary canine; How to and when to. *Am J Orthod Dentofacial Orthop* 1999; 115; 314–320.
- HOTZ RP: *Zahnmedizin bei Kindern und Jugendlichen*. Thieme, Stuttgart, 1981. 60–61, 77–78.
- LUNIATSCHEK F: Ursachen und Formen der Zahnretention. *Dtsch Mscr Zahn-heilk* 1906; 24: 365–403.
- MOSS JP: The unerupted canine. *Dent Pract* 1972; 22, 241–248.
- OROSZ M: Többszörös fogretentio esetei. *Fogorv Szle* 1974; 67: 101–106.
- RÓZSA N, FÁBIÁN G, SZÁDECZKY B, IF. J. KAÁN M, GÁBRIS K, TARJÁN I: Retineált felső maradó szemfogak előfordulási gyakorisága és a kezelés lehetőségei 11–18 éves orthodontiai betegeken. *Fogorv Szle* 2003; 96: 65–69.
- SINKOVITS V, POLCZER MG: Die Häufigkeit retinierter Zähne. *Dtsch Zahnärztl Z* 1964; 19: 389–396.
- SCHOPF P: *Curriculum Kieferorthopadie*. Band 1. Quintessenz, Berlin, 1991. 38–39.
- SCHULZE C: *Lehrbuch der Kieferorthopadie*. Band 3. Quintessenz, Berlin, 1982. 170–175.
- SCHWENZER N, GRIMM G: *Zahn-Mund-Kiefer-Heilkunde*. Band 2. Georg Thieme Verlag, Stuttgart, 1981. 45–47.
- TRÄNKMANN J: Häufigkeit retinierter Zähne der zweiten Dentition. *Dtsch Zahnärztl Z* 1973; 28: 415–420.

ÜRMÖSI J, OLÁH T:

The combination therapy of an upper permanent impacted canine Case Report

The impaction of the upper canine is the second most common type of developmental anomaly following the impaction of the third molars. The authors have diagnosed the impaction of the left upper canine in the case of a 17 year-old female patient. The failure of the eruption resulting in tooth spacing of the 23 teeth mainly caused esthetical problems for the young patient and her firm request was the treatment of the spacing caused by the residual canine. The authors on the basis of the clinical and radiological examinations prepared the plans of combination therapy of oral surgery and orthodontic therapy, which were welcomed both by the patient, and her parents. The authors by describing the individual steps of the combination therapy and with the presentation of the achieved results' illustrations will review the good esthetical and functional achievements.

Key words: impacted upper permanent canine, treatment plan, combination therapy of oral surgery and orthodontic therapy