

A maxilla transzverzális szűkületének kezelése hyrax készülékkel

DR. REMPORT BOGLÁRKA

A maxilla szűkületének kezelésére több módszer használható. A készülék- ill. kezelési módszer választását meghatározza a páciens kora és a szűkület súlyossága. Ricketts poszterioanterior röntgenfelvétel-elemzési módszere alapján számított 4-5 mm-nél nagyobb maxilláris szűkület esetében alkalmazható a rapid szuturarepesztés technikája, főleg késői váltófogazati kortól. A maxilla változásait követhetik a mandibuláris fogív változásai is.

A páciens 14 éves 2 hónapos lány a kezelés kezdetekor. Egyoldali kereszttharapásának oka a maxilla szkeletális szűkülete és a mandibuláris fogak aszimmetrikus tengelyállása. Laterális kényszerharapás nem figyelhető meg. A páciens kezelése hyrax készülékkel történt. A megfelelő túltágítás és egy hónapos retenció után rögzített készülék került szájba dűcos Goshgarian-féle transzpalatinálívvel, ennek karjait 3 hónap után eltávolították. A kereszttharapás megszűnt.

A kezelés eredményessége függ a korrekten felállított diagnózis alapján megtervezett és véghezvitt kezeléstől és a megfelelő retenciótól is. A bemutatott eset igazolta, hogy a szutura palatina mediana sikeresen szétválasztható 14–15 éves korban.

Kulcsszavak: maxillaszűkület, szuturarepesztés, hyrax, egyoldali kereszttharapás, dűcos Goshgarian

Bevezetés

A felső állcsont szűkületének korrigálására régóta használják a maxilla gyors tágításának technikáját (rapid maxillary expansion, RME). A sikeres kezelés első hetében a szutura palatina mediana szétválik, a repedésben képződő kallus kb. 3 hónap alatt mineralizálódik, de egy év is eltelik, mire stabil, remodellált csont alakul ki a helyén. Ez alatt az idő alatt mindenképpen tartani kell a transzverzális dimenziót [15]. Amennyiben nem alkalmaznak retenciót, a csontokat összekötő kollagénrostok húzóerejének hatására a két palatumfél egymás felé mozdul [4].

Tejfogazatban és korai vegyesfogazatban azonban meggondolandó a gyors szuturatágítás, mert az orr körüli lágyszövet komoly deformációját okozhatja. Korai váltófogazati korban sikeresen szétválaszthatjuk a szutura palatina medianát pl. quadhelixszel is; a dentális és szkeletális hatások keverékével kell számolnunk [12, 13]. Késői váltófogazati kortól már inkább a tágítás szükséges mértéke szabja meg a készülékválasztásunkat, hiszen az életkorral a szutura palatina mediana és a környező struktúrák ellenállása növekszik [12, 18]. Ha a maxilla apikális bázisa kicsi vagy a fogak tengelyállása normális, és a fogak kereszttharapásban vannak, a gyors tágítás módszere választandó (pl. hyrax vagy Haas-expander) akkor, ha 4–5 mm-nél nagyobb szke-

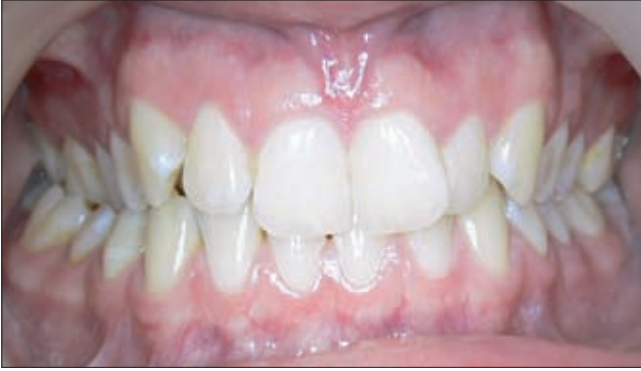letális transzverzális szűkületet kell megoldani. Kisebb eltérés esetén pedig megvalósítható a tágítás például lemezzel [1] vagy quadhelixszel [13]. Utóbbi esetekben főleg dentális kompenzációval kell számolni [12].

A poszterioanterior röntgenfelvétel fontos diagnosztikai eszköz a fogszabályozásban. A felvétel az aszimmetriák felismerése mellett a maxillomandibuláris viszony és a fogak tengelyállásának meghatározásában nyújt segítséget. A gyors tágítás indikációja ezzel alaposítható meg [22].

A cél egy eset bemutatása kapcsán tárgyalni a maxilla transzverzális szűkületének kezelését hyrax készülékkel.

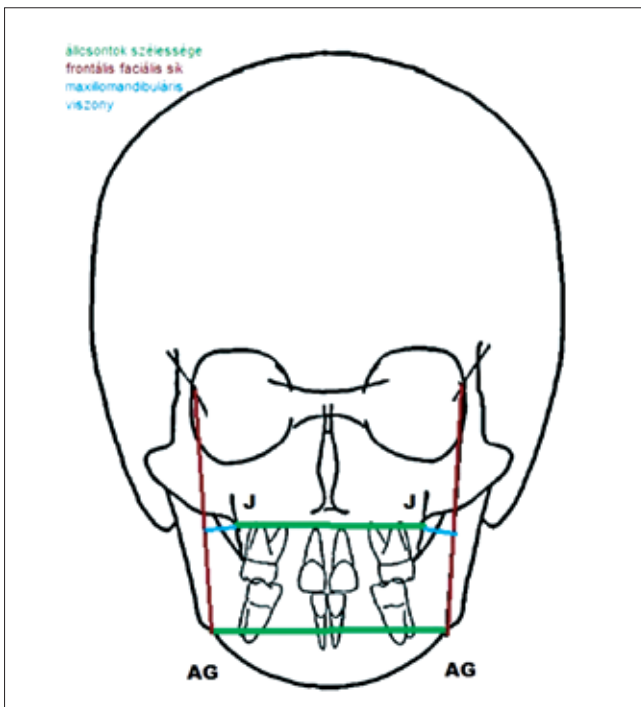
Esetbemutató

A páciens 14 éves és 2 hónapos lány a kezelés kezdetekor, akinek egyoldali kereszttharapását (1. ábra) kezelte a szerző hyrax készülékkel, ezt követően alsó-, felső rögzített készülékkel. A poszterioanterior felvétel értékelése Ricketts szerint [23] történt. (A 2. ábrán látható az alkalmazott analízis sematikus rajza.). A mandibula szélessége (AG-AG) szinte az átlagossal megegyező (84 mm), a maxillomandibuláris viszony azonban a normálnál szűkebb maxillát jelez. A J pont távolsága az ún. „frontális faciális síktól” 14,5 ill. 14 mm jobb és bal



1. ábra. A kiindulási szájfotó:
látható a jobb oldali keresztharapás
és a felső frontfogak torlódása.

oldalon (normálérték: 10,8 mm [21]). Látható az is, hogy a koronális bázis nagyobb az apikális bázisnál. Pontos mérés az egymásra vetülések miatt nem volt elvé-



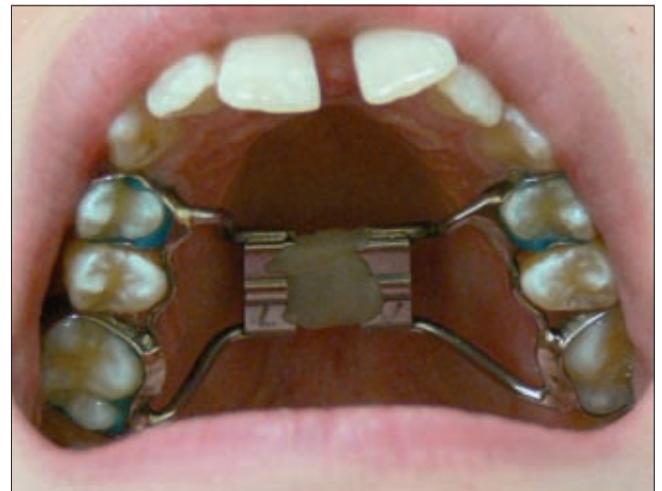2. ábra
A maxillomandibuláris viszony meghatározása
a poszteroanterior röntgenfelvételen Ricketts szerint

gezhető. A mandibula laterális szegmentumának fogai bal oldalon lingválisan dőltek. A modellanalízis során a maxilla és a mandibula identikus pontjait összehasonlítva az található, hogy a felső állcsont 5 mm-rel szűkebb az elülső, és 6 mm-rel szűkebb a hátulsó Pont-mérőpontban, mint az alsó. A Pont-index szerint a maxillában az elülső fogív szélesség 5,5 mm-rel, a hátulsó fogív szélesség 7 mm-rel szűkebb, mint azt a frontfogak szélessége indokolná. A jobb oldalon $\frac{3}{4}$ premolárisnyi disztálharapás figyelhető meg mind az első molárisok,

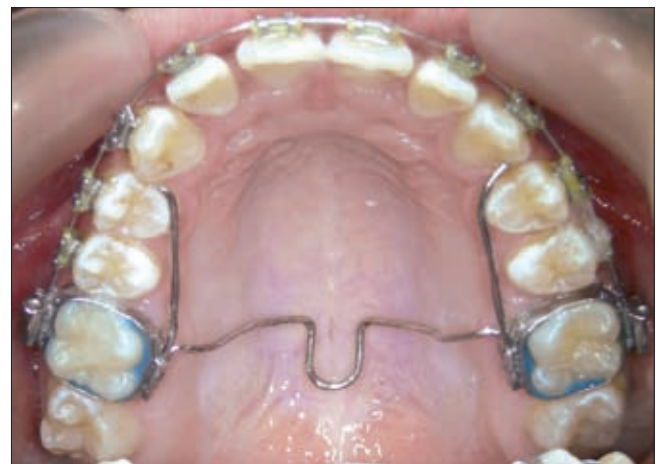mind a szemfogak között. A páciens fogászati és általános anamnézisében feltűnő információ nem található. Nem utal adat öröklött jellegre sem. Az interokklúziós térköz 3 mm a premoláris területen. A temporomandibuláris ízület tünetmentes, a rágóizmok nem nyomásérzékenyek. Laterális kényszerharapás sem figyelhető meg.

A kezelési terv készítésekor a hyrax készülék mellett döntött.

A hyrax készülék beragasztása után a páciens naponta $2 \times 90^\circ$ -ot aktivált a csavaron. Így két és fél hét alatt elérhető volt a megfelelő tágitás. A maxilla transzverzális túltágítása (összesen 7mm) a felső palatinális és az alsó bukkális csücskök érintkezéséhez vezetett az első molárisok területén. A kívánt expansió elérésekor a csavar lezárásra került (3. ábra), drót és kompozit is segítette a menet fixálását. A hyrax készülék ideiglenes eltávolítása után a felső lenyomatvétele következett, majd a hyrax visszaragasztása és dűcos Goshgarian készülék rendelése. Az expander az aktív tágitó keze-



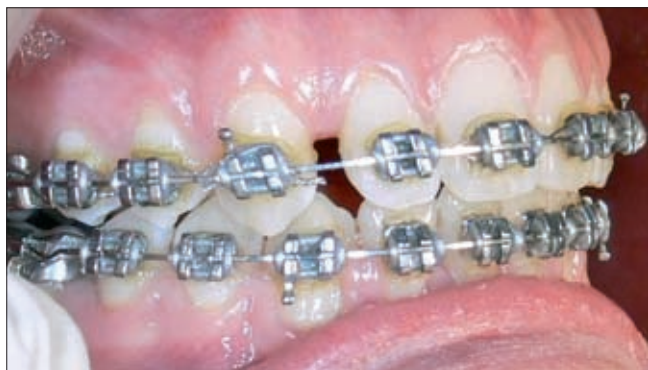3. ábra
A tágitás befejezése után fixált hyraxcsavar.
A felső első frontfogak között látható a diasztéma.



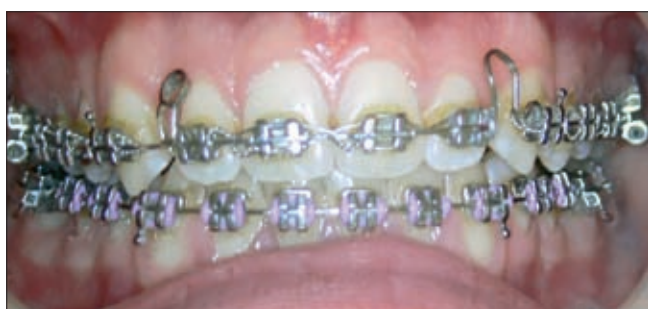4. ábra. A felragasztott felső rögzített fogszabályozó készülék és a dűcos Goshgarian.

lés befejezése után még 4 hétig passzív állapotban a szájban volt [16]. A szájfotó (3. ábra) a tágítási fázist lezáró alkalommal készült, és jól mutatja a sikeres szuturarepesztés egyik fő indikátorát: diasztéma jelent meg a két felső középső metsző között, ami idővel a transzseptális és gingivális rostok feszülése és a szkeletális recidiva miatt csökkent. A hyrax beragasztása utáni egyhetes kontrollon a felső nagymetszők közötti rés már megfigyelhető volt. A hyrax-kezelés végére a diasztéma mediánium 2,5 mm, a molárisok között a tágítás 7 mm, a premolárisok között 6 mm.

Egy hónap retenció után a felső rögzített készülék ragasztása következett, egy ülésben a hyrax eltávolításával és a Goshgarian-féle dűcos transzpalatináív (4. ábra) szájba helyezésével. A készüléket 3 hónapon keresztül alkalmazta a szerző az elért tágítás retenciójára. A 3. hónap után bal oldalon a premoláris területen a csücsök-csücsök érintkezés helyett bukkális keresztirányú volt megfigyelhető a felső hatosok disztrotálása és az ív kikerekedése miatt, jelezve a mandibula szű-



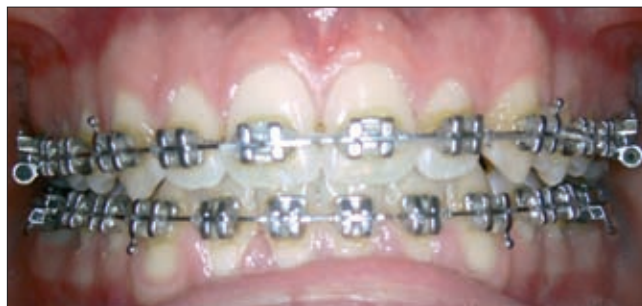5. ábra. A rések átcsoportosítása és az intermaxilláris gumihúzás utáni állapot a jobb oldalon.



6. ábra. A középvonal-eltoltó ív.

kületét ill. disztális helyzetét. Ebben az ülésben a dűcos eltávolításra kerültek.

A féléves teleröntgen-kontrollvizsgálat a szutura palatina mediana repesztésének szkeletális hatásait mutatja a páciens esetében: a mandibula poszterior irányba rotálódott (a 8. ábra bal oldalán látható kiértékelés a kezelés előtt készült, a 8. ábra jobb oldala a féléves kontroll teleröntgen eredményeit mutatja). A féléves re-



7. ábra. A középvonal áthelyezése után megkezdődik a részárás a bal oldalon.

tenció után készített felső ráharapásos felvételen (9. ábra) jól látható, hogy a szutura palatina mediana újra becsontosodott. A poszterioanterior felvételen mért maxillomandibuláris viszony 12 és 11,5 mm jobb és bal oldalon.

A további kezelés célja a kielégítő okklúzió elérése volt. Ennek során megtörtént a jobb oldali maxilláris fogak maximális inter- és intramaxilláris horgonylati viszonyok közötti hátrafelé vezetése az ív mentén (5. ábra). Ehhez felhasználhatóak voltak a tágítás során keletkezett rések. A középvonal jobbra tolását (6. ábra) követő lépés a bal oldali fogak előre vezetése az ív mentén (7. ábra). Az 5°-os ANB-szög indokolta a disztális bazális viszony rendezését, ennek megoldására használt a páciens II. osztályú intermaxilláris gumihúzást, ami egyidejűleg biztosította az intermaxilláris horgonylatot a jobb oldalon. A felső, bal oldali mesialis irányba Angle I osztályú történő részárás a jobb oldalon kialakult okklúzió elérése és a középvonal eltolása után kezdődött el (7. ábra).

Megbeszélés

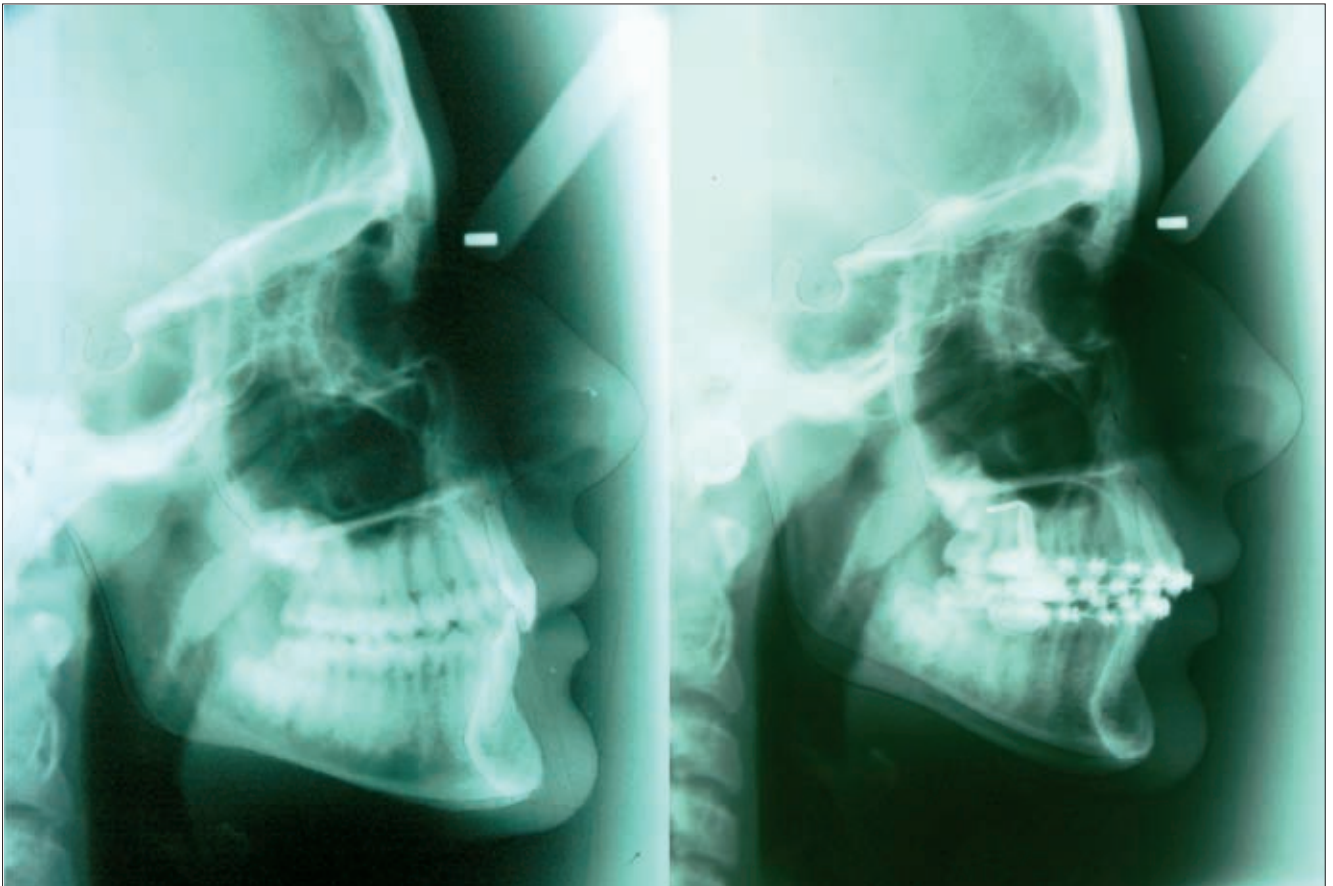
A fogszabályozó praxisokban ma már rutinszerűen alkalmazott a gyorságító (aminek egyik fajtája a hyrax készülék) [20]. A hyrax klasszikus esetben négy fogra cementezett gyűrűből és egy hyraxcsavarból áll. A csavar méretét a fogszabályozó orvos megválaszthatja. A napi aktiválási protokoll nem egységes sem az irodalomban, sem a gyakorlatban [20]. Gyorságításnak azt nevezzük, ha az expanziót kb. 2 hét alatt véghezvisszük, lassú tágításnak pedig azt, ha kb. 2 ½ hónap alatt érjük el a célt [14]. A lassú tágítástól tinédzserkorban már nem várhatjuk a szutura palatina mediana szétválasztását [8].

A kezelési terv készítésekor több megfontolásból is a hyrax készülék mellett döntött a szerző.

Az első indokot a tágítás mértéke és a páciens kora adta. A poszterioanterior felvétel adatai alátámasztották a szuturarepesztés szükségességét. A normálértéktől jelentősen eltérő maxillomandibuláris viszony (10,8 helyett 14,5 ill. 14 mm), a felső őrlőfogak tengelyállása és az életkori átlagnak megfelelő mandibulaszélesség

(84 mm) a modellanalízis eredményeivel együtt adja a maxilla ortopédiai tágításának indikációját. A páciens Pont-index értékét kiszámolva látható, hogy a maxilla az átlagosnál szűkebb volt 5,5 mm-rel a premoláris, és 7 mm-rel a moláris területen. Pont számításai csak a koronák viszonyáról adnak tájékoztatást, de pontosabb mérési eredményeket kapunk, mintha a poszteroanterior röntgenfelvételen vizsgálnánk az antagonista fogkoronák transzverzális relációját a központi záróharapásban. Az index ennek ellenére csak

ha nem hyraxot használunk. Ha dentális kompenzációval „maszkírozuk” a csontos alap problémáját, fennáll a veszélye annak, hogy kitoljuk a csontból a fogakat, és ínrecessziót okozunk, ami esetleg csak a későbbi életkorban manifesztálódik [17]. McNamara és Haas megfigyeléseit is alapul véve arra számítottunk, hogy a szutura tágításának következményeként a bal alsó laterális szegmentum rágófogai felveszik helyes bukkolingvális tengelyállásukat a rögzített készülékes kezelés során, így a túltágítás lehet nagyobb [5, 9].



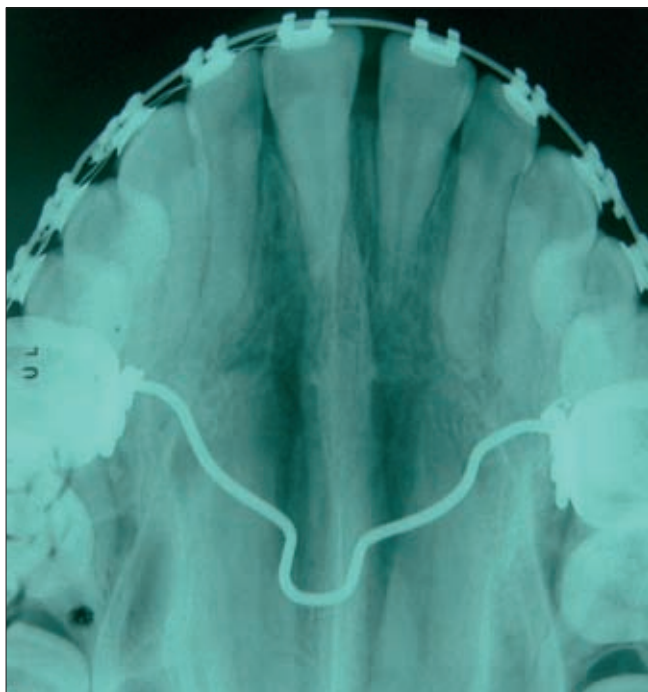
8. ábra. A kiindulási és a féléves kontroll teleröntgen és kiértékelése – bal oldalon a kiindulási, jobb oldalon a kontroll teleröntgen.

irányadóként használható [1, 6]. Egyszerűen egymáshoz hasonlítva a maxilla és a mandibula identikus pontjait, megfigyelhető, hogy a felső fogív 5 mm-rel szűkebb volt az első, és 6 mm-rel szűkebb a hátsó Pont-mérőpontban, mint az alsóban. A röntgenelemzés és a modellelemzés adatainak összegzése együttesen teremtette meg az indikációt a készülék kiválasztásához; *Bartzela és Jonas* 4–5 mm-nél nagyobb szkeletális transzverzális eltérésnél használja a szuturarepesztés technikáját, a lassú tágítást csak ennél kisebb mértékű maxilláris szűkület esetén. 14 éves életkorban azonban már minimális a valószínűsége annak, hogy lassú tágítással a szutura palatina mediana szétválasztható [8]. Ekkor már csak dentálisan valósítható meg a tágítás,

A másik megfontolást a hyrax mellett *Garib és mtsai* [2] kutatásai jelentették, mely szerint hyrax használatával a fogak kevésbé dőlnek bukkál felé, mint a Haas-készülék esetén, míg a szkeletális hatásokban nincsen jelentős különbség. Minimális bukkális dőlésre pedig (ami a rapid szuturarepesztés egyébként is elkerülhetetlen mellékhatása) szükség volt, főleg a jobb oldalon.

Sokszor, ahogy a jelen esetben is, a páciens már csak maradófogazati korban kerül a fogszabályozó orvoshoz, nagy valószínűséggel túl a növekedési csúcson. Ilyenkor mielőbbi beavatkozás szükséges. Ideális esetben a pácienssel időben találkozunk, és meg tudjuk tervezni a kezelés kezdetének megfelelő időpontját. McNamara már korai váltófogazatban használja az

RME (rapid maxillary expansion) módszerét. *Bartzela és Jonas* 8 évig tartó megfigyelései szerint [1] a korai váltófogazatban alkalmazott kezelés pozitív hatással van a maxilla transzverzális növekedésére a későbbi fejlődés során, és megelőzheti a mandibula poszterior szegmentumainak aszimmetriáját is. A forrás [1] szerint a kereszttharapás recidiválása attól is függ, hogy milyen lesz a mandibula növekedési mintázata. *Lagravere* meta-analízise alapján is a pubertáskori növekedési csúcs előtt véghezvitt RME kezeléssel érhetünk el hosz-



9. ábra. Féléves retenció után a szutura palatina mediana újra becsontosodott.

szú távú eredményt a skeletális transzverzális növekedésben [8]. Kezelés nélkül a skeletális diszkrepancia talaján kialakult okklúziós eltérés állkapocs-ízületi elváltozásokhoz vezethet, ami korai kezeléssel megelőzhető, ill. csökkenthető [19]. A Ricketts-értékelés szerinti 5 mm-nél nagyobb, kezeletlen maxillomandibuláris eltéréssel élők esetében a bukkális dehiscencia és a gingivarecesszió előfordulásának rizikója felnőttkorban jelentős [17]. Ugyanígy nagyobb arányban fordul elő ínycsökkentés akkor is, ha a túl nagy mandibulához jelentősen „hozzátágítjuk” a maxillát [17]. Ezt nem tudjuk kiszűrni a modellanalízissel, mert ennek eredményeiből ugyan következtethetünk a maxilla skeletális bázisának szélességére (*Athanasiou* szerint [21] a felső hátsó fogív szélesség általában korrelál a csontos alap transzverzális dimenziójával), de ugyanez nem mondható el a mandibulában mért intermoláris távolságról. Mivel gyermekkorban még 50–50% százalék a skeletális és a dentális változások aránya, ajánlott már ekkor kezelni a maxilla transzverzális szűkületét.

Serdülők esetében a skeletális változás már csak a tágitás 35%-át adja, 65% a dentális hatás [17].

A bemutatott kezelés eredményének megőrzésére a tágitás utáni első hónapokban *Goshgarian*-féle dúc-os transzpalatinálív került becementezésre. Ez alatt az idő alatt a kialakult kallus mineralizálódott. A remodellálódás idejére – a dúcok eltávolításával kialakított – *Goshgarian*-féle egyszerű transzpalatinálív tartja a molárisok közötti távolságot [15].

A szutura palatina mediana repszítésének kedvező mellékhatásai a következők: az orrüreg térfogata megnő, így a fertőzéseknek kevésbé esendő, valamint az asztma és az obstruktív alvási apnoe tünetei csökkennek, javulnak. A szápad lesüllyed, kiegyenesedik a septum nasi, és javul az orron át való légzés [4], a sinus maxillaris térfogata csökken [3], a *Wilson*-görbe sugara nagyobb lesz, a fogtorlódás mérséklődik [10]. A kezelés következtében megnövekvő nyelvtér a nyelv helyzetének változását okozza, a hátsó helyzetű nyelv előre és feljebb kerülhet. A páciensünk esetében is arra számítottunk, hogy a hátsó-alsó helyzetű nyelv felsőbb és elülsőbb helyzetet foglal el [11].

Teleröntgen-kontrollvizsgálatokban azt találták, hogy a bázisszögek a szuturarepszítés után 1–2°-kal nagyobbak hosszú távon is. Az állcsontok szagittális helyzetéről (az *SNA* csökkenését kivéve) nem tudtak szignifikáns eltérést kimutatni [8]. A bemutatott páciens teleröntgen-felvételein az *SNA* és *SNB* szög szignifikáns változása nem volt igazolható. Bár *McNamara* és *Haas* megfigyelései azt mutatták, hogy hyraxos tágitással a disztális szagittális bazális viszony magától rendeződhet, jelen esetben nem volt megfigyelhető spontán javulás [5, 9].

Azzal, hogy a fentebb említetteknek megfelelően nagy erőt alkalmazunk a szutura fellazítására, nekrosis következik be az elhorgonyzásra igénybe vett fogak nyomási oldalain. Ez időlegesen – a nekrosis felszívódásáig, kb. 2 hétig – meggátolja a további fogmozgást, így tevődhet át az egyre nagyobb feszítőerő a rendszer „leggyengébb pontjára”, a szutura palatina medianára [7]. Az elért eredmény azonban a kezelés aktív fázisában visszaalakulhat, ezért ilyenkor szükséges a gyors beavatkozás, az aktív kezelés befejezése után pedig minimum 1 év retenció [1].

Konklúzió

Bár a készülék a nagyságából kifolyólag jelentősen korlátozza a nyelv mozgásterét, a páciens hamar megszokta. Feszülésről csak az első napokban panaszkodott. Az első kezelési hét után, amikor a szutura már szétvált, a tágitó nem okozott semmilyen problémát. A hyraxgyűrűk előzetes próbájával elkerülhető volt az, hogy azok a tágitás során elváljanak a fogaktól, kezelési nehézséget okozva ezzel. A bemutatott eset igazolta, hogy a gyors tágitó sikeresen alkalmazható 14–15 éves korban.

Irodalom

1. BARTZELA T, JONAS I: Long-term stability of unilateral crossbite correction. *Angle Orthod* 2007; 77: 237–243.
2. GARIB DG, HENRIQUES JFC, JANSON G, FREITAS MR, COELHO RA: Rapid maxillary expansion–tooth tissue-borne versus tooth-borne expanders: a computed tomography evaluation of dentoskeletal effects. *Angle Orthod* 2005; 75: 548–558.
3. GARRETT BJ, CARUSO JM, RUNGCHARASSAENG K, FARRAGE JR, KIM JS, TAYLOR GD: Skeletal effects to the maxilla after rapid maxillary expansion assessed with cone-beam computed tomography. *Am J Orthod Dentofacial Orthop* 2008; 134: 8–9.
4. GÖZ G: Rasche Gaumenerweiterung. In DIEDRICH: *Kieferorthopädie III*. Urban & Fischer, München, 2005; 271–280.
5. HAAS AJ: Long-term posttreatment evaluation of rapid palatal expansion. *Angle Orthod* 1980; 50: 189–217.
6. JOONDEPH DR, RIEDEL RA, MOORE AW: Pont's index: a clinical evaluation. *Angle Orthod* 1970; 40: 112–118.
7. KAHL-NIEKE B: GRUNDLAGEN. In: KAHL-NIEKE B: *Einführung in die Kieferorthopädie*. Urban & Fischer Verlag, München, Jena, 2001; 167–182.
8. LAGRAVERE MO, MAJOR PW, FLORES-MIR C: Long-term skeletal changes with rapid maxillary expansion: a systematic review. *Angle Orthod* 2005; 75: 1046–1052.
9. McNAMARA JA JR: Treatment of patients in the mixed dentition. In: GRABER TM, VANARSDALL RL JR, VIG KWL: *Orthodontics: current principles and techniques*. Elsevier- Mosby, St. Louis, 2005; 543–578.
10. McNAMARA JA JR, SIGLER LM, FRANCHI L, GUEST SS, BACCETTI T: Changes in Occlusal Relationships in Mixed Dentition Patients Treated with Rapid Maxillary Expansion. *Angle Orthod* 2010; 80: 230–238.
11. OZBEK MM, MEMIKOGLU UT, ALTUG-ATAC AT, LOWE AA: Stability of maxillary expansion and tongue posture. *Angle Orthod* 2009; 69: 214–220.
12. PROFFIT WR JR., FIELDS HW, SARVER DM: Orthodontic treatment planning: limitations, controversies, and special problems. In: PROFFIT WR, FIELDS HW JR, SARVER DM: *Contemporary Orthodontics*. Elsevier-Mosby, St. Louis, 2007; 269–327.
13. FIELDS HW, PROFFIT WR JR: Treatment of skeletal problems in children. In: PROFFIT WR, FIELDS HW JR, SARVER DM: *Contemporary Orthodontics*. Elsevier-Mosby, St. Louis, 2007; 495–548.
14. PROFFIT WR: The first stage of comprehensive treatment: alignment and leveling. In: PROFFIT WR, FIELDS HW JR, SARVER DM: *Contemporary Orthodontics*. Elsevier-Mosby, St. Louis, 2007; 495–548.
15. SCHOPF P: Dysgnathien in Stichworten. In: SCHOPF P: *Curriculum Kieferorthopädie*. Quintessenz, Berlin, 2000; 549–716.
16. SERGL H-G: Ergänzende Geräte. In: SERGL H-G: *Festsitzende Apparaturen in der Kieferorthopädie*. Carl-Hanser, München, Wien, 1990; 199–232.
17. VANARSDALL RL JR, SECCHI AG: Periodontal-orthodontic interrelationships. In: GRABER TM, VANARSDALL RL JR, VIG KWL: *Orthodontics: current principles and techniques*. Elsevier-Mosby, St. Louis, 2005; 901–936.
18. ZIMRING, J. F. AND R. J. ISAACSON: Forces produced by rapid maxillary expansion. III. Forces present during retention. *Angle Orthod* 1965; 35: 178–186.
19. PIRTINIEMI P, KANTOMAA T, LAHTELA P: Relationship between craniofacial and condyle path asymmetry in unilateral crossbite patients. *Eur J Orthod* 1990; 12: 408–413.
20. KORBMACHER H, HUCK L, MERKLE T, KAHL-NIEKE B: Clinical profile of rapid maxillary expansion—outcome of a national inquiry. *J Orofac Orthop* 2005; 66: 455–468.
21. ATHANASIOU AE, VAN DER MEIJ AJW: Posteroanterior (frontal) cephalometry. In: ATHANASIOU AE: *Orthodontic cephalometry*. Mosby-Wolfe, London, 1995; 141–161.
22. CORTELLA S, FRANCES SS, GHAFARI J: Transverse development of the jaws: Norms for the posteroanterior cephalometric analysis. *Am J Orthod Dentofacial Orthop* 1997; 112: 519–522.
23. RM RICKETTS: Perspectives in the clinical application of cephalometrics. *Angle Orthod* 1981; 51: 115–150.

DR. REMPOT B:

Treatment of transversal maxillary deficiency – a case report

The constriction of the maxilla can be treated different ways, depending on the age of the patient, on the severity of the malocclusion and on the jaw mainly affected by the problem. If the maxilla is 4-5 mm narrower than it should be and the patient is minimum in the late mixed dentition phase, rapid palatal expansion technique can be carried out. Changes in the maxillary arch can be followed by changes in the mandibular arch.

The patient was a 14-year-2-month-old girl at the beginning of the treatment. She had unilateral crossbite on the right side that was caused by the skeletal and dental constriction of the maxilla and the mandibular asymmetry. The upper jaw was 6 mm narrower in the molar and 5 mm narrower in the premolar area than in the mandible. Laterocclusion couldn't have been recognised. The buccal corridor was big and unesthetic that is a sign of the narrow maxilla. The patient was treated by the hyrax appliance. After overexpansion had been carried out, the achievement was sustained by one month retention. The treatment was carried on with the multiband appliance and with a modified transpalatal arch that extended until the mesial end of the first premolar, that was altered to a transpalatal arch after 3 months retention. The crossbite-problem has been solved, now uprighting of the left mandibular lateral segment is being done.

During rapid palatal expansion heavy forces are applied to the teeth and bone. The long-term success of the treatment is also dependant of the treatment basing on the right diagnosis and of the adequate retention periode. According to this case report, rapid maxillary expansion therapy is succesful at the age of 14-15 years.

Key words: maxillary deficiency, rapid maxillary expansion, hyrax, unilateral crossbite, modified transpalatal arch.