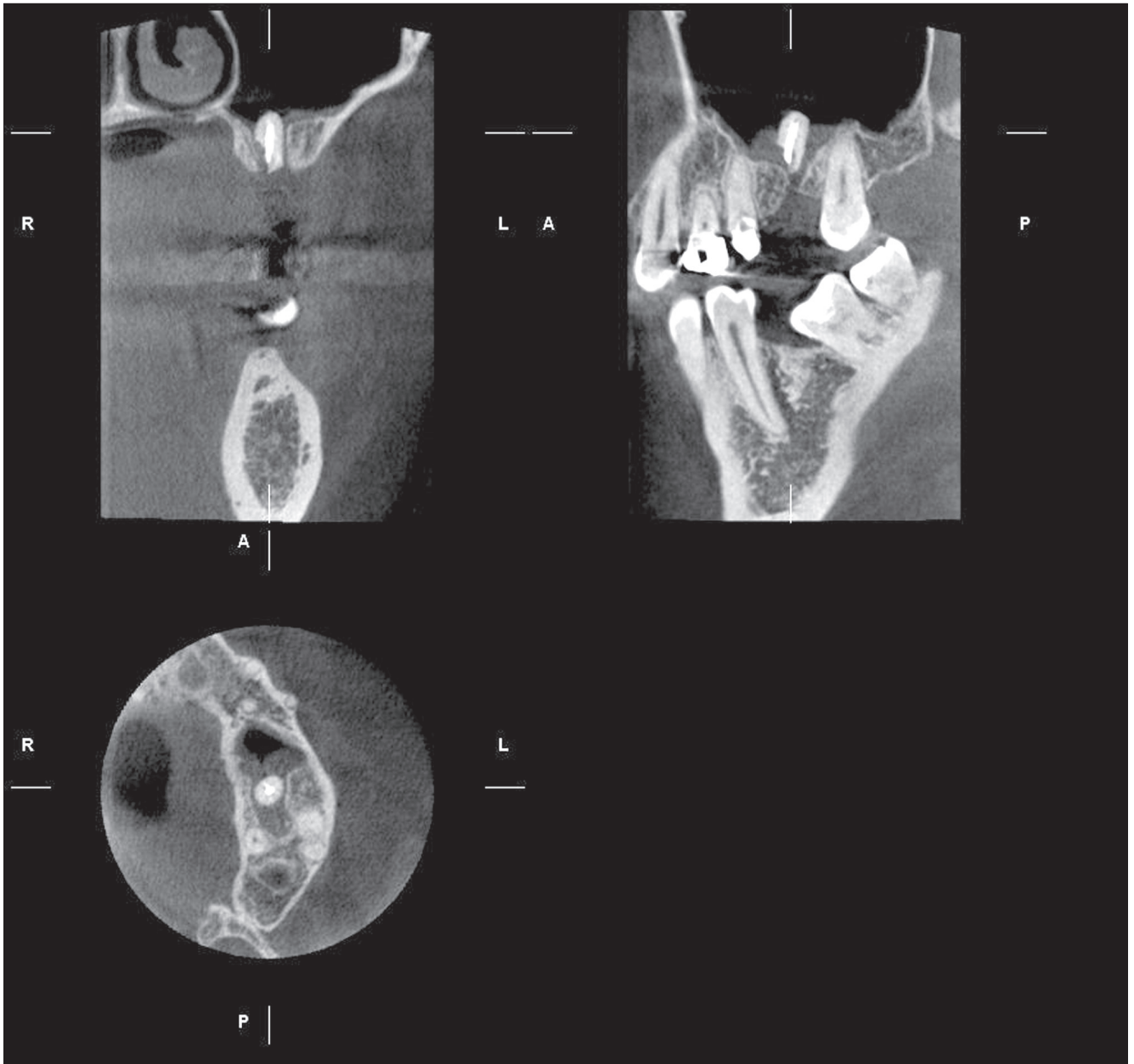


Radix in antro

DR. PATAKY LEVENTE, DR. DOBÓ NAGY CSABA



1. ábra. Mind a koronális (balra fent), mind a szagittális (jobbra fent) metszeten jól látszik az álló helyzetű, gyökértömött radix és a szinusz csontos falának hiánya.
Az axiális nézeten (balra lent) az arcüreg nagy részét a gyökérmardvány körül, megvastagodott nyálkahártya tölti ki

A 37 éves női páciens bal felső hatos, régebben sikertelenül gyökérkezelt fogának koronai része letört. A bennmaradt rész műtéti eltávolítása után néhány hét múlva panaszai fokozódtak, bizonytalan, a bal arcüregre lokalizálható diszkomfort, illetve időnként fájdalmas jelleggel.

A digitális panorámafelvételen (Planmeca ProMax 3D smart) a 26 fog helye felett, a szinuszba vetülő gyökérmardvány látható. A részletesebb és pontos-

sabb felderítés érdekében készített háromdimenziós metszeten jól megítélhető az arcüreg csontos falának hiánya és a felette annak a lumenébe került gyökérmardvány. Körülötte a dentális fal nyálkahártyája hiperpláziás jelleggel megvastagodott, legnagyobb mértékben a gyökér két oldalán. A képek alapján a műtéti eltávolítás jól tervezhető, akár a csonthiány későbbi implantátum befogadására alkalmas pótlásával együtt.